



UHQ FR Q WUHV  
ER YÚG SH


# Lésions : évolutions et nouveautés et quelques rappels utiles

Marc DELACROIX  
Vétérinaire spécialiste des boiteries



**M.D FORMATION**  
42130 MARCOUX  
mdformation@clinique-delacroix.com  
06 70 71 36 46

2024 | RENCONTRES  
BOV'IDÉE



Un travail effectué au sein du CTNBB

Au total:

- 6 réunions du Comité Technique Restreint
- 1 questionnaire en ligne diffusé auprès du Comité Technique Élargi et des réseaux

→ des décisions prises en  
commun

2024 | RENCONTRES  
BOV'IDÉE

## Lésions: *évolutions et nouveautés*

### L'objet:

- Mise à jour de certaines définitions
- Nouvelles lésions
- Harmonisation au niveau international
- Harmonisation au niveau national



*Ce qui devrait impliquer*

- *Une mise à jour des divers logiciels (vétérinaires et pédicures)*
- *Une formation des divers acteurs*

2024

RENCONTRES  
BOV'IDÉE

Site Web  
BOITERIES  
**boiteries-des-**  
**bovins.fr**

2024

RENCONTRES  
BOV'IDÉE

# Lésions: *évolutions et nouveautés*

Quelques rappels en préalable

2024 | RENCONTRES  
BOV'IDÉE

## *Rappel: intérêts du relevé de lésions*

- diagnostic individuel
- bilan lésionnel sur un troupeau  
*en vue de poser un diagnostic de pathologie(s) dominante(s)*
- compilation de données
  - *pour la génétique*
  - *pour l'appui technique*

2024 | RENCONTRES  
BOV'IDÉE

*Rappel: objectif*

Identification / notation des lésions

*Précision de la notation*



*Précision du diagnostic*



*Précision et pertinence du conseil*

2024

RENCONTRES  
BOV'IDÉE

*Rappel:*

1/ non seulement bien identifier

2/ mais évaluer le niveau de gravité

*Note 1 pas grave*

*Note 2 moyennement grave*

*Note 3 grave*

pas d'accord actuellement au niveau international  
sur ce point

2024

RENCONTRES  
BOV'IDÉE



*Rappel: procédure***Les lésions sont lues après le parage fonctionnel***Sauf*

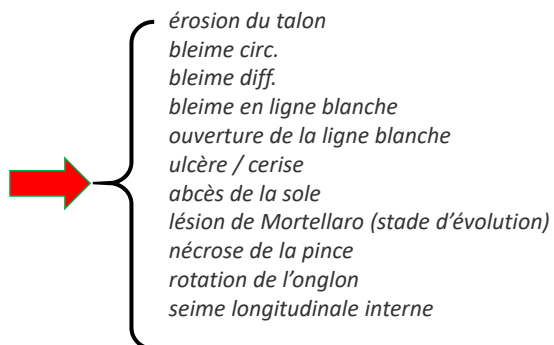
l'érosion du talon

la concavité cerclage

la rotation de l'onglon

*à évaluer pour partie avant le parage*

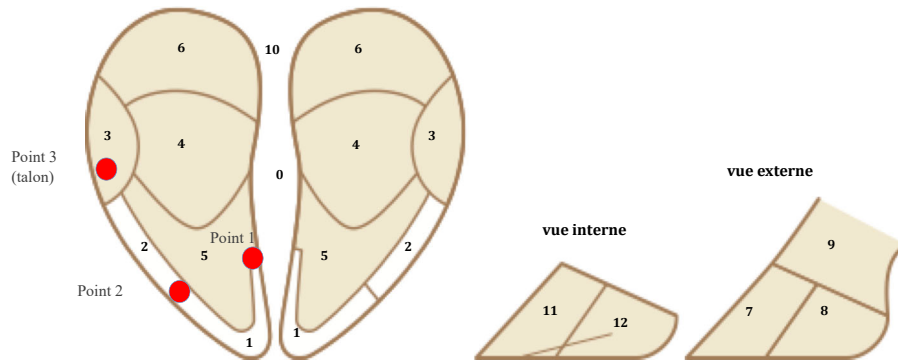
2024

RENCONTRES  
BOV'IDÉE*Rappel: toutes les lésions n'ont pas un égal intérêt pour l'audit boiterie**...et le niveau de gravité est essentiel  
pour les lésions « discriminantes »**(qui permettent le diagnostic de la maladie dominante dans le troupeau):*

2024

RENCONTRES  
BOV'IDÉE

## Rappel: zonage des lésions



2024 | RENCONTRES  
BOV'IDÉE

## Rappel principe :

**Toutes les lésions sont notées**

Tableau papier  
Divers Logiciels  
Tablettes

2024 | RENCONTRES  
BOV'IDÉE



Tablette  
Logiciel Activ'parage

2024 RENCONTRES BOV'IDÉE

Fiche d'enregistrement des lésions

Nom de l'exploitation : ..... Nom et prénom de la personne contact : .....

Adresse : .....

										Numéro de la vache									
										Note de synthèse sur la posture									
										Numéro de lactation (Primi/Multi)									
										Stade de lactation (< 90 j / > 90 j)									
G	D	G	D	G	D	G	D	G	D	G	D	G	D	G	D	G	D	G	D
										Membres postérieurs									
										Lésion d'abcès de la sole									
										Seime longitudinale externe									
										Seime longitudinale interne									
										Rotation de l'onglon									
										Onglons en ciseaux									
										Concavité et cerclage de la muraille									
										Seime cerclée									
										Détachement / dédoublement de la sole									
										Ouverture de la ligne blanche									
										Bleime diffuse									
										Bleime ligne blanche									
										Bleime circonscrite									
										Ulçère de la sole / Cerise									
										Érosion de la corne du talon									
										Limace									
										Plac interdigitale									
										Lésion de panaris									
										Enflure de la couronne et/ou du talon									
										Lésion de Mortellaro									
										Détachement dorsal de la muraille									
										Nécrose de la pince									
										Dermatite interdigitale									
										Ulçère du bulbe									
										Autres									

Exemple de sortie (le Rheu)

Abcès de la sole (pododermatite traumatique septique)  
Fourbure chronique (pododermatite diffuse chronique)  
Fourbure subaiguë (pododermatite diffuse subaiguë)

Fourchet  
Panaris interdigitale (phlegmon interdigitale)  
Maladie de Mortellaro (dermatite digitale)

2024 RENCONTRES BOV'IDÉE

## Fiche d'enregistrement des lésions

Nom de l'exploitation : ..... Nom et prénom de la personne contact : .....

Adresse : .....

5101		4852		4885		4959		4805		4736		5025		5093		5070		5029		5098		4795					
Note de synthèse sur la posture																											
Numéro de lactation (Primi/Multi)																											
Stade de lactation (< 90 / > 90 j)																											
G		D		G		D		G		D		G		D		G		D		G		D		G		D	
Membres postérieurs																											
Lésion d'abcès de la sole																											
Sème longitudinale externe																											
Sème longitudinale interne																											
Rotation de l'onglon																											
Onglons en classeux																											
Concavité et cordage de la muraille																											
Sème cerclée																											
Decollement / dédoublement de la sole																											
Ouverture de la ligne blanche																											
Bleime diffuse																											
Bleime ligne blanche																											
Bleime circonscrite																											
Ulcère de la sole / Cerise																											
Erosion de la corne du talon																											
Limace																											
Plaque interdigitale																											
Lésion de panaris																											
Enflure de la couronne et/ou du talon																											
Lésion de Mortellaro																											
Décollement dorsal de la muraille																											
Nécrose de la pince																											
Dermatite interdigitale																											
Ulcère du bulbe																											
Autres																											

## Exemple de sortie (le Rheu)

Abcès de la sole (pododermatite traumatique septique)  
Fourbure chronique (pododermatite diffuse chronique)  
Fourbure subaiguë (pododermatite diffuse subaiguë)

Fourchet  
Panaris interdigitale (phlegmon interdigitale)  
Maladie de Mortellaro (dermatite digitale)

2024 RENCONTRES BOV'IDÉE  
 Équipe de formation au parage CFPPA Rennes Le Rheu - Juin 2023

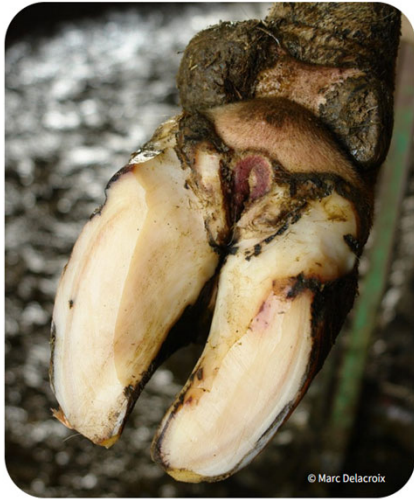## Lésions:

*évolutions et nouveautés*

- Mise à jour de certaines définitions
- Ajouts , nouvelles lésions
- Rappels utiles

2024 RENCONTRES BOV'IDÉE

## Maladie de Mortellaro, Dermatite Digitale



La classification internationale M1, M2, M3, M4 est fonction du stade d'évolution, et non du niveau de gravité.

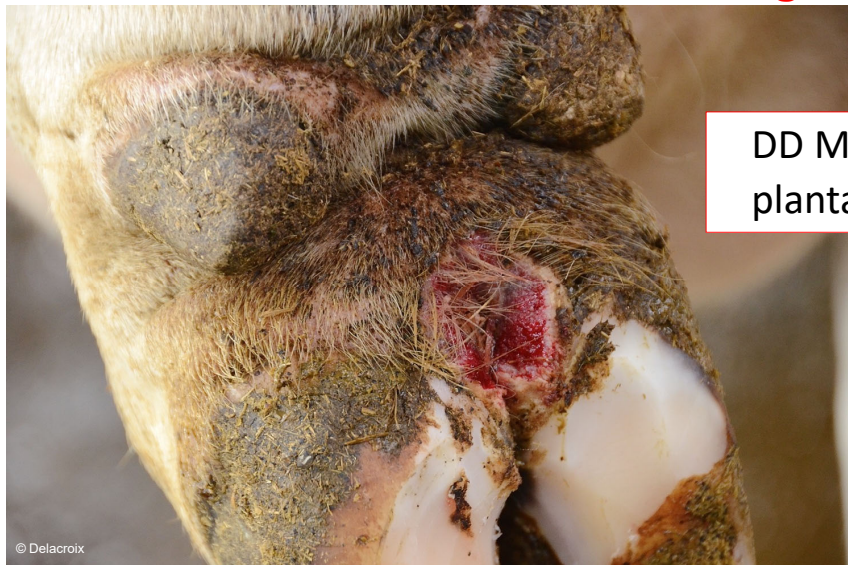Pour un meilleur suivi de l'évolution des lésions de DD dans le troupeau et des traitements, **il est utile de noter leur localisation:**

- DD plantaire
- DD dorsale
- DD interdigitale. NB: Ne pas enregistrer DD sur limace mais: limace + DD interdigitale
- DD sur ergots
- DD sur pododerme (ne pas préciser la lésion de la corne concernée : ex: OLB)

2024

RENCONTRES  
BOV'IDÉE

## Maladie de Mortellaro, Dermatite Digitale



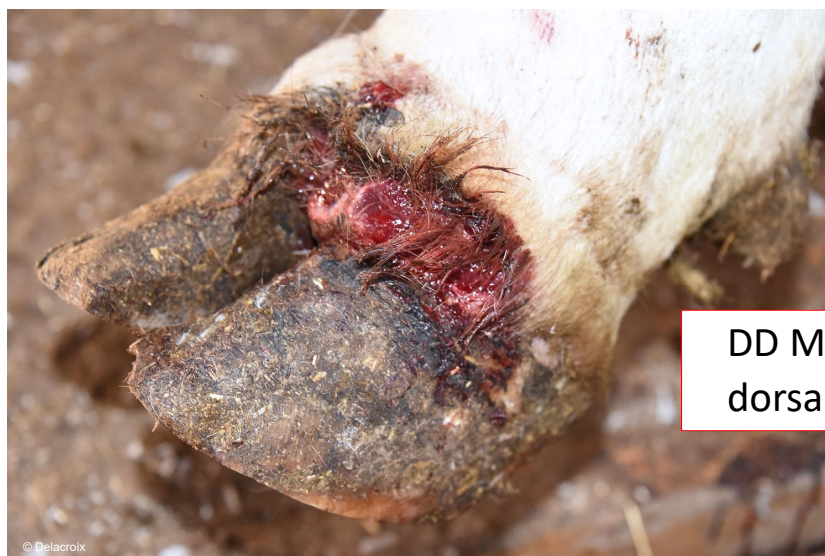DD M2  
plantaire

© Delacroix

2024

RENCONTRES  
BOV'IDÉE

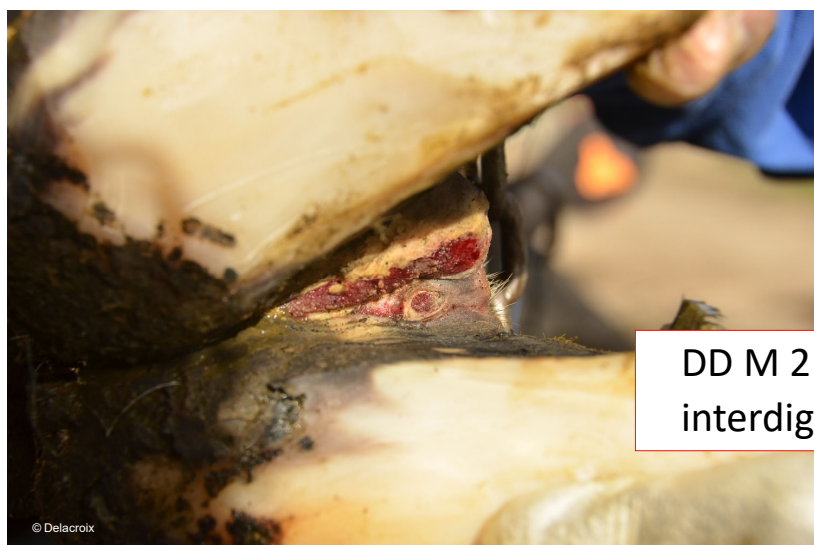## Maladie de Mortellaro, Dermatite Digitale



DD M2  
dorsale

2024 | RENCONTRES  
BOV'IDÉE

## Maladie de Mortellaro, Dermatite Digitale



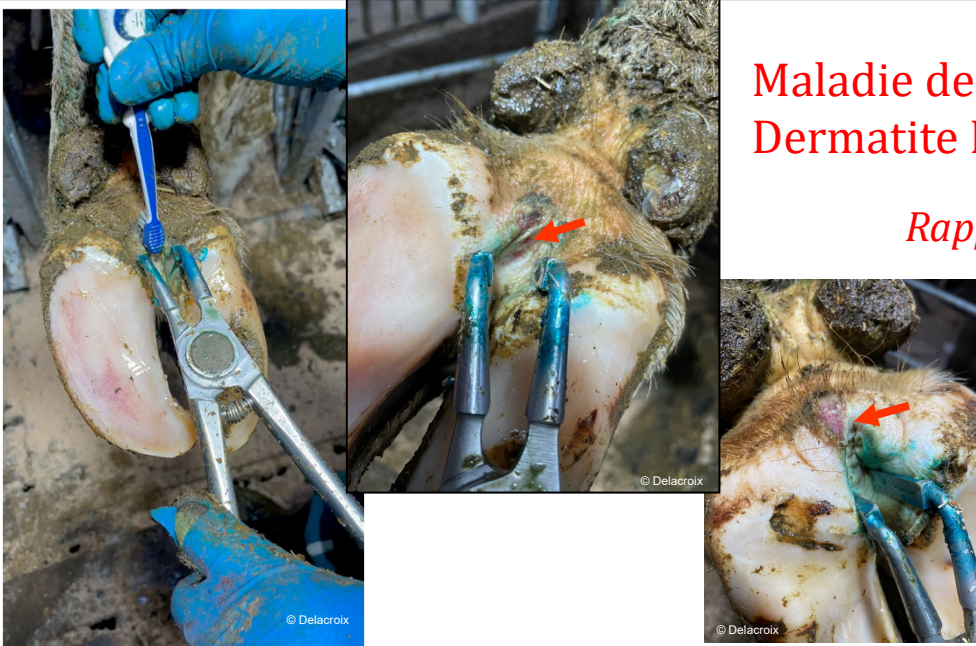
DD M 2  
interdigitale

2024 | RENCONTRES  
BOV'IDÉE



## Maladie de Mortellaro, Dermatite Digitale

*Rappel:*



© Delacroix

2024 | RENCONTRES BOV'IDÉE

## Maladie de Mortellaro, Dermatite Digitale

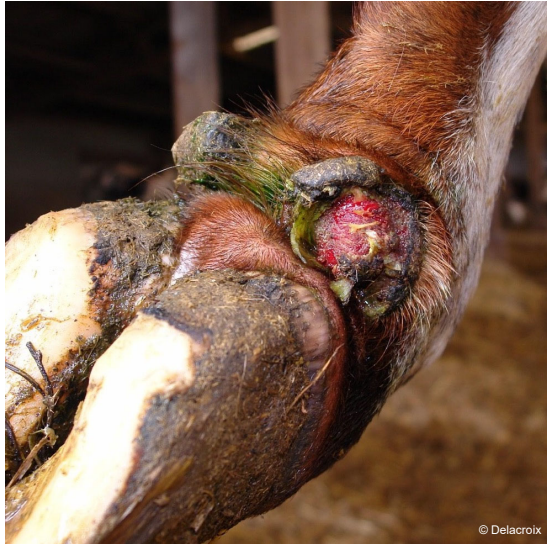

Limace +  
DD M1  
interdigitale

© Delacroix

2024 | RENCONTRES BOV'IDÉE

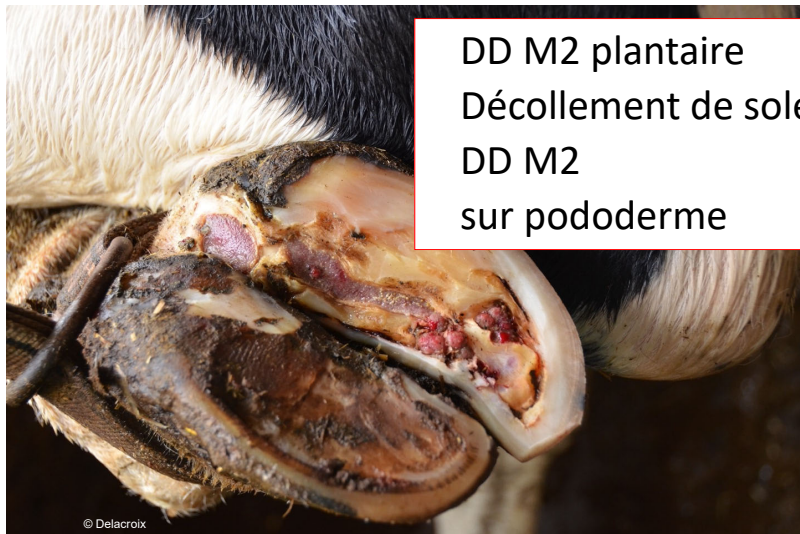
## Maladie de Mortellaro, Dermatite Digitale



DD M2  
sur ergot

2024 | RENCONTRES  
BOV'IDÉE

## Maladie de Mortellaro, Dermatite Digitale



DD M2 plantaire  
Décollement de sole  
DD M2  
sur pododerme

2024 | RENCONTRES  
BOV'IDÉE



## Maladie de Mortellaro, Dermatite Digitale




DD M3 plantaire

© Delacroix

2024 | RENCONTRES BOV'IDÉE

## Maladie de Mortellaro, Dermatite Digitale



DD M4 plantaire

© Delacroix

© Delacroix

2024 | RENCONTRES BOV'IDÉE

## Maladie de Mortellaro, Dermatite Digitale



DD M4-1 plantaire

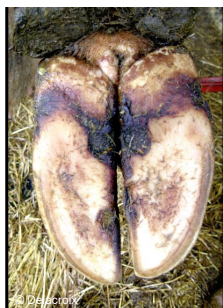2024 | RENCONTRES  
BOV'IDÉE

## Érosion du talon

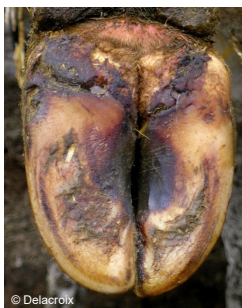
Sillon en forme de V plus ou moins profond, plus ou moins anfractueux, situé à la limite de la corne du talon et de la sole, avec un aspect noirâtre de la corne.

*L'érosion de talon est notée **uniquement** quand le V est bien dessiné*, c'est-à-dire lorsque les branches du V se rejoignent au niveau de l'espace interdigital (afin d'éviter une surcharge d'enregistrement). En présence de quelques tâches, la lésion n'est pas enregistrée.

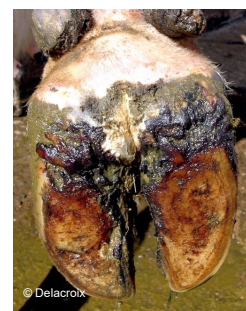C'est la lésion caractéristique du fourchet



Niveau 1 : V superficiel, sans sillon en profondeur



Niveau 2 : sillon/fissure marqué mais peu profond



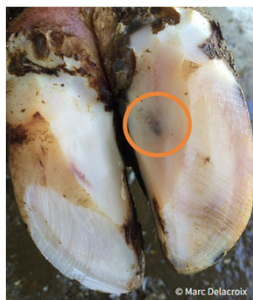Niveau 3 : sillon très marqué, profond et large avec possible hypertrophie des glomes.

2024 | RENCONTRES  
BOV'IDÉE

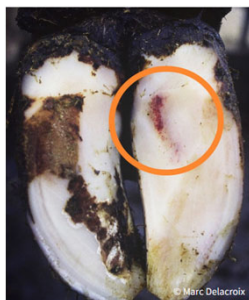

## Bleime circonscrite

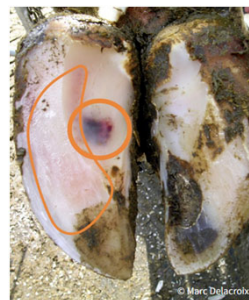
Coloration jaune à rouge de la corne et **strictement située à l'endroit typique de la sole** (= zone postéro-médiane de la sole ; en regard de la protubérance de la 3e phalange)



Niveau 1 :  
coloration jaune/rose pâle



Niveau 2 :  
coloration rouge

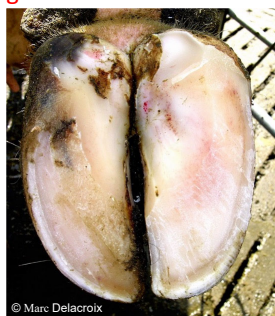

Niveau 3 :  
coloration rouge foncé/noirâtre

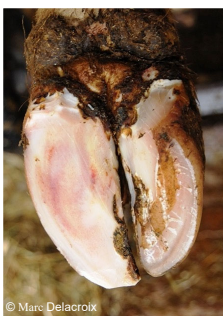2024 | RENCONTRES  
BOV'IDÉE

## Bleime diffuse

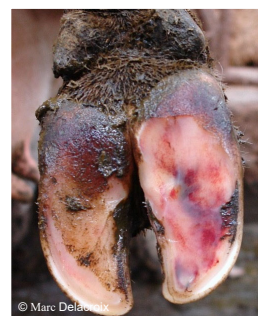Coloration jaune à rouge ou **piqueté hémorragique** de la corne de la sole, en dehors de la zone typique de la sole et de la ligne blanche. Elle est présente lorsqu'elle s'étend sur une zone **d'au moins 5 cm<sup>2</sup> ou égale à au moins la surface d'une pièce de 2€**.



Niveau 1 :  
coloration jaune/rose pâle



Niveau 2 :  
coloration rouge



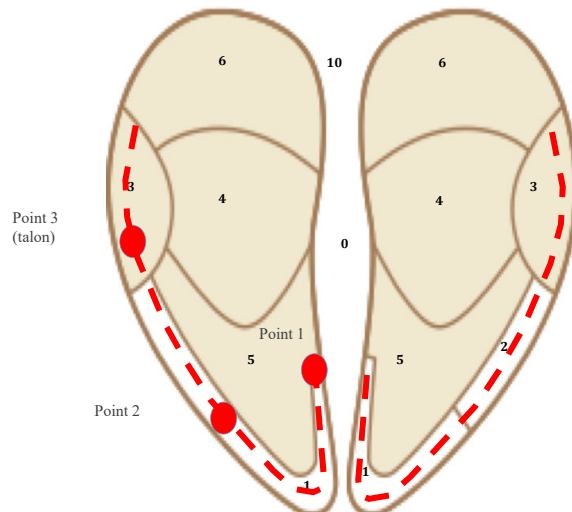
Niveau 3 :  
Coloration rouge foncée, voire noire  
(ne pas confondre avec la pigmentation  
noire naturelle de la corne (mélanine))

2024 | RENCONTRES  
BOV'IDÉE

## Bleime en ligne blanche

*Nouvelle lésion*

Coloration jaune à rouge foncé de la corne strictement située sur la ligne blanche (zone 1, 2 et/ou 3)

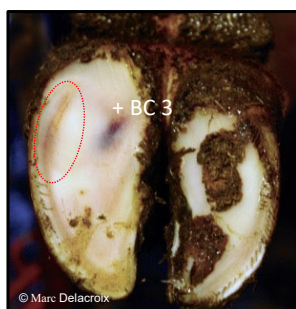


2024 | RENCONTRES  
BOV'IDÉE

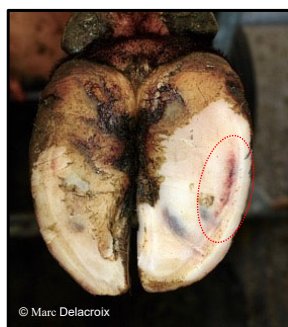## Bleime en ligne blanche

*Nouvelle lésion*

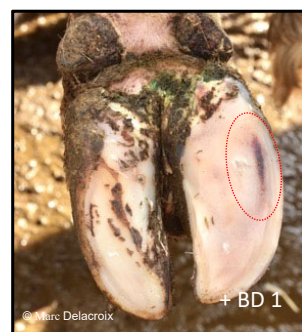
Coloration jaune à rouge foncé de la corne strictement située sur la ligne blanche (zone 1, 2 et/ou 3)



Niveau 1 :  
coloration jaune/rose pâle



Niveau 2 :  
coloration rouge

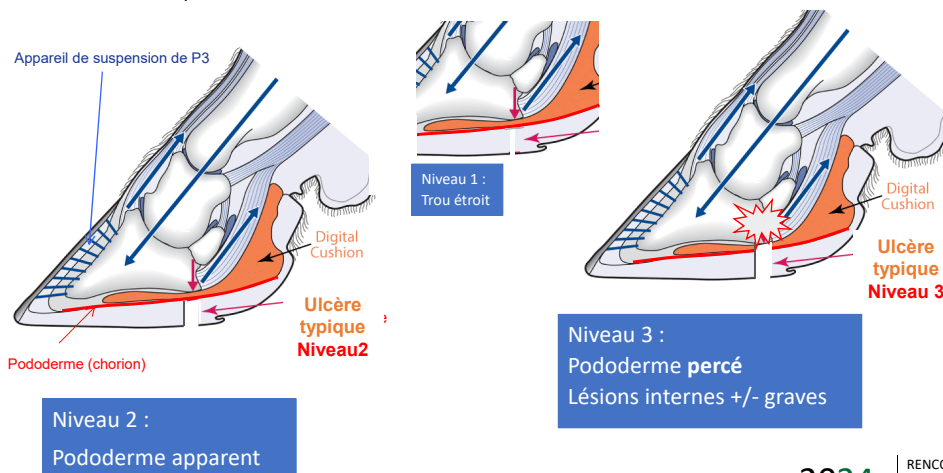


Niveau 3 :  
coloration rouge foncé/noirâtre

2024 | RENCONTRES  
BOV'IDÉE

## Ulcère typique de la sole et cerise (rappel)

Trou dans la corne de la sole laissant apparaître le pododerme ou du tissu nécrosé, situé au niveau de la zone 4. Cette zone spécifique (zone postéro-médiale de l'onglon, en regard de la protubérance de la 3<sup>e</sup> phalange) est dénommée « endroit typique de la sole ». La cerise est un tissu de bourgeonnement issu du pododerme comblant plus ou moins l'ulcère de la sole.

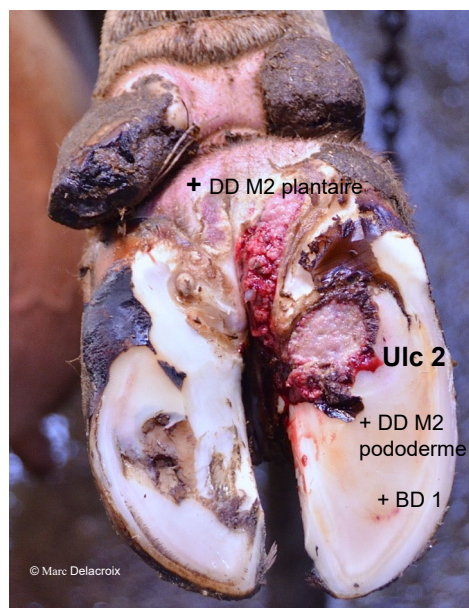
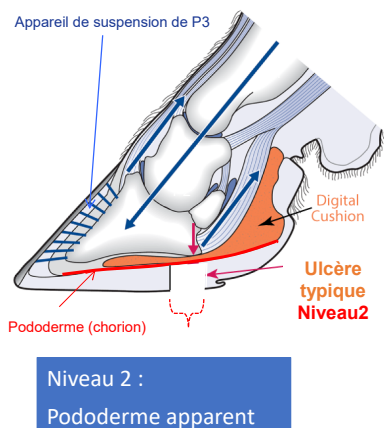


2024 | RENCONTRES BOV'IDÉE

## Ulcère typique de la sole et cerise (rappel)

(rappel)

Erreur courante



2024 | RENCONTRES BOV'IDÉE



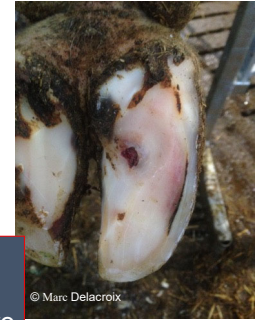
## Ulcère typique de la sole et cerise



© Marc Delacroix

Ulc 2  
Type  
fourchet

Différence souvent remarquée mais à confirmer: position plus postéro-médiale de « l'ulcère-fourchet ». ?

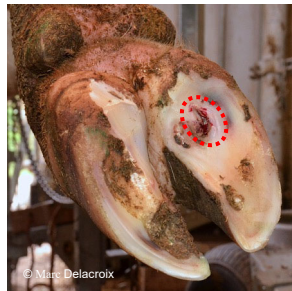


© Marc Delacroix

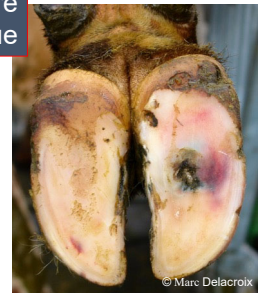Ulc 2  
Type  
fourbure  
sulaigüe



© Marc Delacroix



© Marc Delacroix



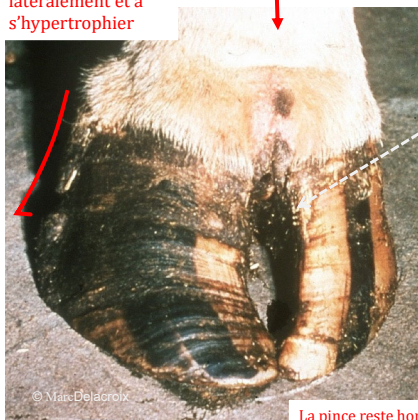
© Marc Delacroix

2024

RENCONTRES  
BOV'IDÉE

## Rappel: bien différencier concavité/cerclage et rotation de l'onglon

L'onglon a tendance à s'élargir latéralement et à s'hypertrophier



© Marc Delacroix

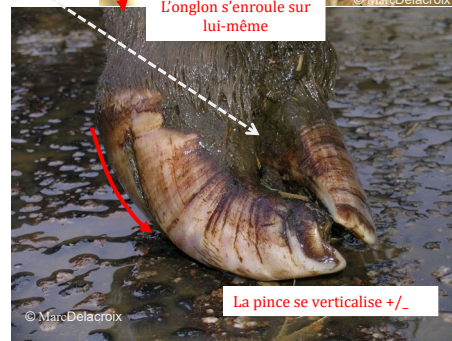
La pince reste horizontale

Les 2 sont +/- concaves



© Marc Delacroix

L'onglon s'enroule sur lui-même



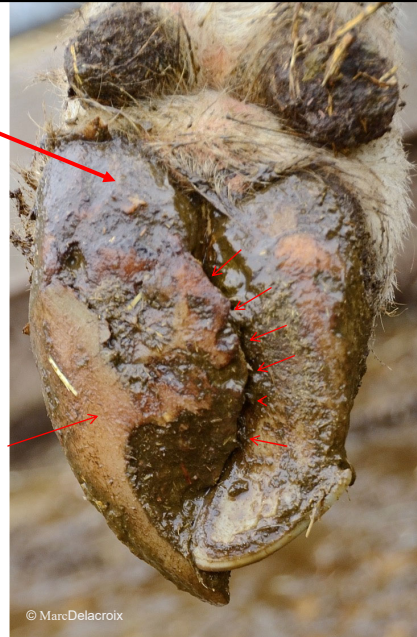
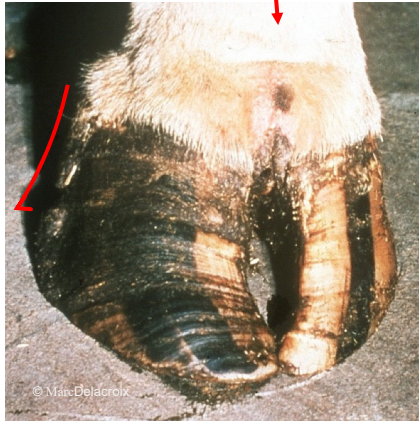
© Marc Delacroix

La pince se verticalise +/-

2024

RENCONTRES  
BOV'IDÉE

**Rappel: bien différentier  
concavité/cerclage et rotation  
de l'onglon**



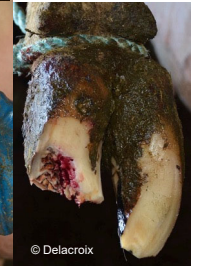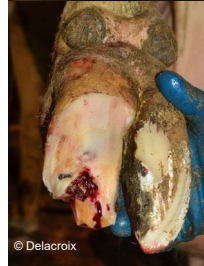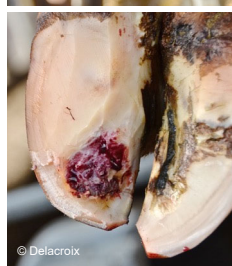
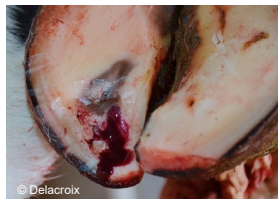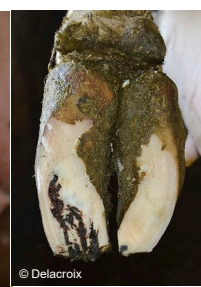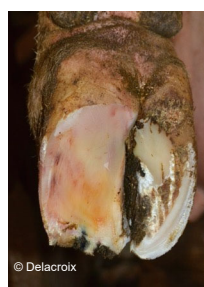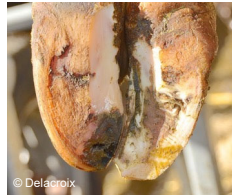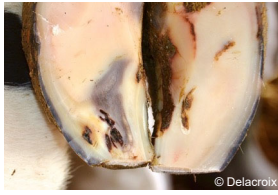2024 | RENCONTRES  
BOV'IDÉE

## Nécrose de la pince

Lésion de la corne et du pododerme en pince, s'insinuant dans la profondeur de l'onglon, entre la corne et la 3e phalange. La corne a un aspect lésionnel en galeries irrégulières souvent d'une discrétion trompeuse au départ. Des « trajets » points et des galeries noirâtres de même type sont toujours inclus dans le pododerme. Un pus gris foncé d'aspect souvent goudronneux, à odeur nauséabonde caractéristique (type gangréneuse) est souvent observé. Lors d'atteinte sévère, la 3e phalange est affectée, sans provoquer systématiquement d'enflure. Cette lésion évolue lentement, inexorablement si rien n'est fait, et guérit difficilement.

2024 | RENCONTRES  
BOV'IDÉE

## Nécrose de la pince



Niveau 1 :

Petite fissure en zone 1 avec légère atteinte du pododerme, sans atteinte de la 3e

Niveau 2 : Lésion plus profonde, avec atteinte du pododerme mais pas de la 3e

Niveau 3 : Atteinte profonde du pododerme et de la 3e phalange

RENCONTRES  
BOV'IDÉE

## Nécrose « de la pince » erratique

Même type de lésions mais se développant sur d'autres lésions

- ouverture de la ligne blanche
- seime longitudinale interne
- ulcère de la sole (éventuellement)

Un 4<sup>ème</sup> niveau de gravité est ajouté pour ces lésions



- OLB 4 (nécrosée)
- SLI 4 (nécrosée)
- UL C 4 (nécrosé)

2024 | RENCONTRES  
BOV'IDÉE



## Ouverture de la ligne blanche nécrosé

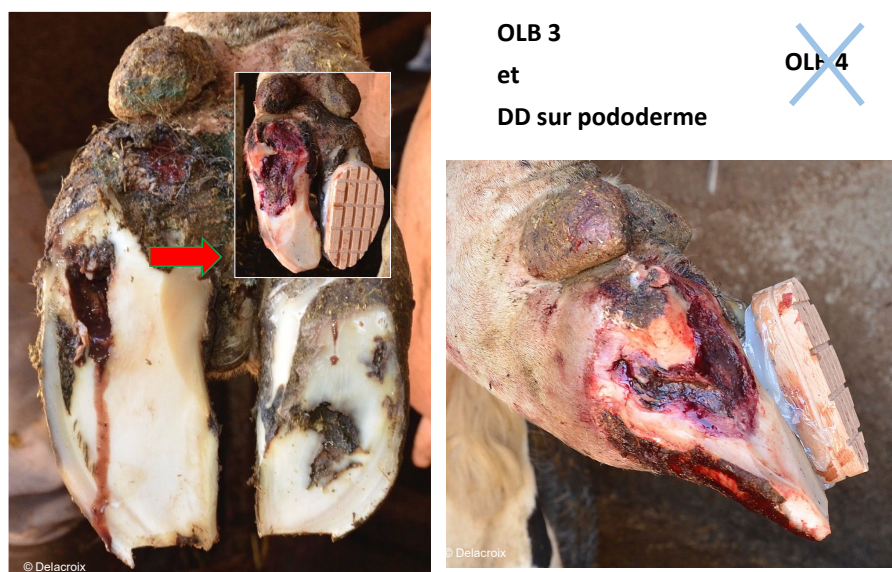
4<sup>ème</sup> niveau de gravité



Marc Delacroix Docteur-vétérinaire MD Formation

2024 RENCONTRES  
BOV'IDÉE

## Attention aux confusions possibles!!



2024 RENCONTRES  
BOV'IDÉE

## Seime longitudinale interne

Fissure verticale (longitudinale) plus ou moins profonde, plus ou moins longue, de la muraille interne de l'onglon.



Niveau 1 :

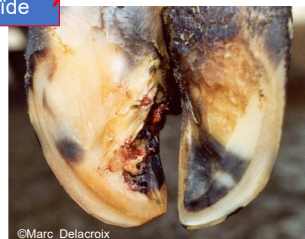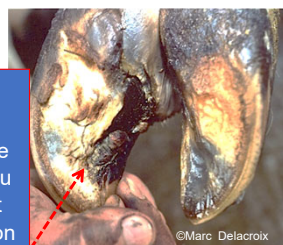
Fissure superficielle de la muraille interne

Niveau 2 :

Fissure profonde de la muraille interne sans atteinte du pododerme

Niveau 3 :

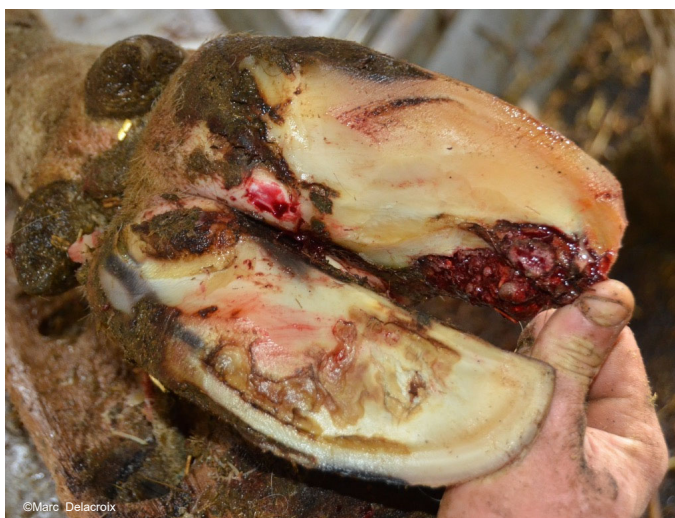Fissure de la muraille interne avec atteinte du pododerme et présence ou non d'un chéloïde



2024

RENCONTRES  
BOV'IDÉE

## Seime longitudinale interne nécrosée *4<sup>ème</sup> niveau de gravité*



SLI 4  
ou  
SLI N

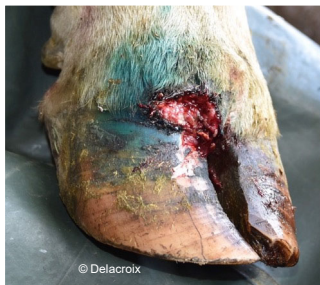2024

RENCONTRES  
BOV'IDÉE

## Décollement dorsal de la muraille (DDM)

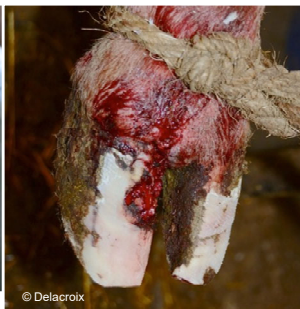### *Nouvelle lésion*

Lésion nécrotique qui débute en couronne puis s'infiltré progressivement vers la pince, SOUS l'arête dorsale de la muraille avec décollement progressif entre la corne et le pododerme.



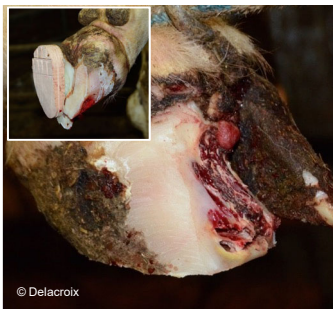#### Niveau 1 :

Début d'atteinte de la muraille avec une lésion mettant à nu le pododerme mais sans profondeur à ce niveau. Atteinte de moins de la moitié de la muraille.



#### Niveau 2 :

La lésion s'est infiltrée sous l'arête dorsale de la muraille jusqu'à la moitié de la muraille. Un tissu de granulation peut apparaître.



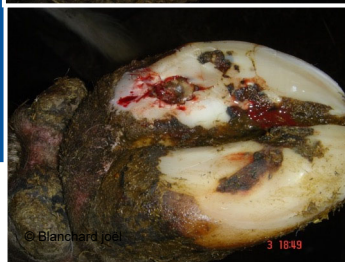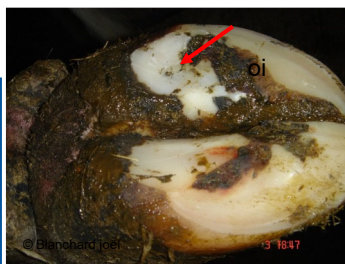
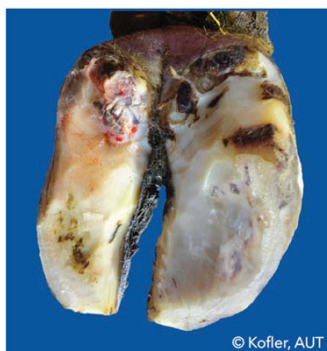#### Niveau 3 :

La lésion s'est infiltrée sous l'arête dorsale de la muraille jusqu'au bout de la muraille. Un tissu de granulation peut apparaître.

2024 RENCONTRES BOV'IDÉE

## Ulcère du bulbe (UB). *Nouvelle lésion ?*

Ulcère (trou) dans la corne du talon mou (bulbe) laissant apparaître le pododerme ou du tissu nécrosé.



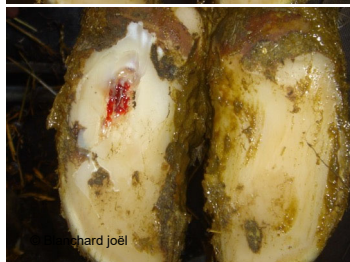
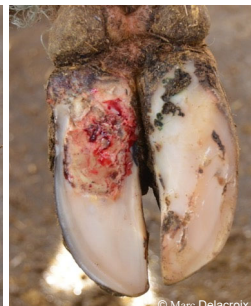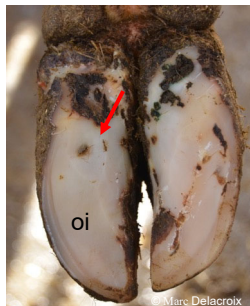
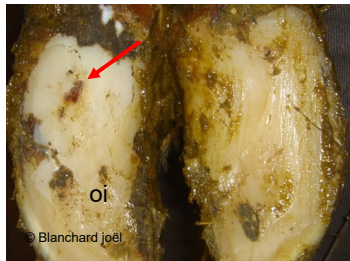
Est-ce l'équivalent de « notre » fistule de l'onglon interne?

2024 RENCONTRES BOV'IDÉE

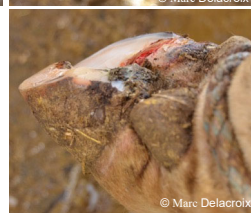

## Ulcère du bulbe (UB). *Nouvelle lésion ?*

Ulcère (trou) dans la corne du talon mou (bulbe) laissant apparaître le pododerme ou du tissu nécrosé.



Est-ce  
l'équivalent de  
« notre » fistule  
de l'onglon  
interne?



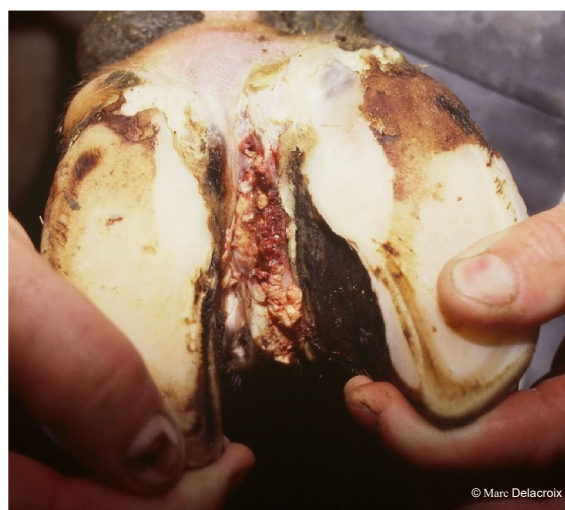2024

RENCONTRES  
BOV'IDÉE

## Plaie interdigitale (PI)

*Nouvelle lésion*

Fissure cutanée interdigitale.



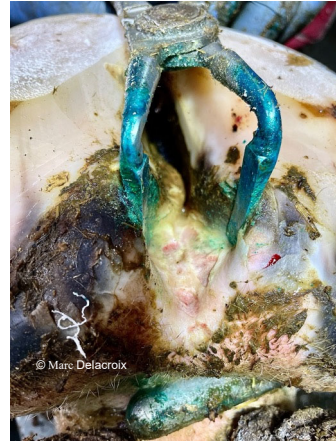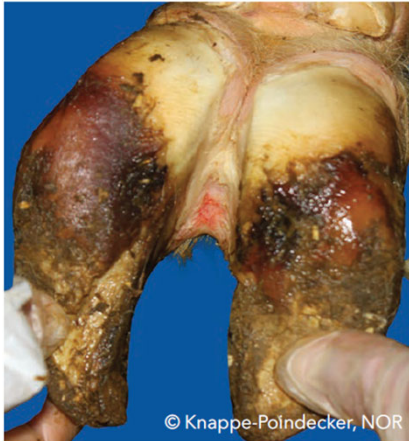2024

RENCONTRES  
BOV'IDÉE

## Dermatite interdigitale (DI)

*Nouvelle lésion*

Toute sorte d'érosion superficielle bénigne non circonscrite de la peau interdigitale qui n'est pas de la dermatite digitale (attention : à ne pas confondre avec de la fièvre aphteuse et de la BVD)



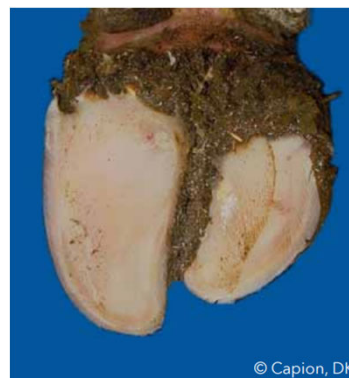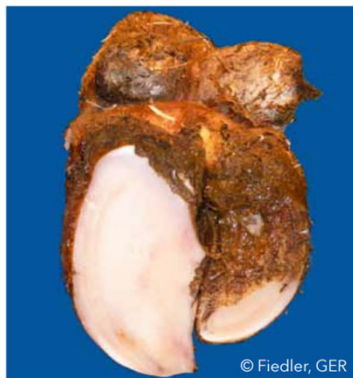2024

RENCONTRES  
BOV'IDÉE

## Onglons asymétriques (OA)

*Nouvelle lésion*

Différence significative de largeur, hauteur et (ou) de longueur entre les onglons internes et externes qui ne peut pas être équilibrée par le parage



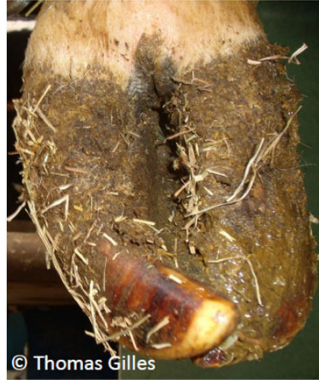2024

RENCONTRES  
BOV'IDÉE

## Onglons en ciseaux (OC)

*Nouvelle lésion*

Pointes des onglons (pinces) qui se croisent (sans rotation de l'onglon)

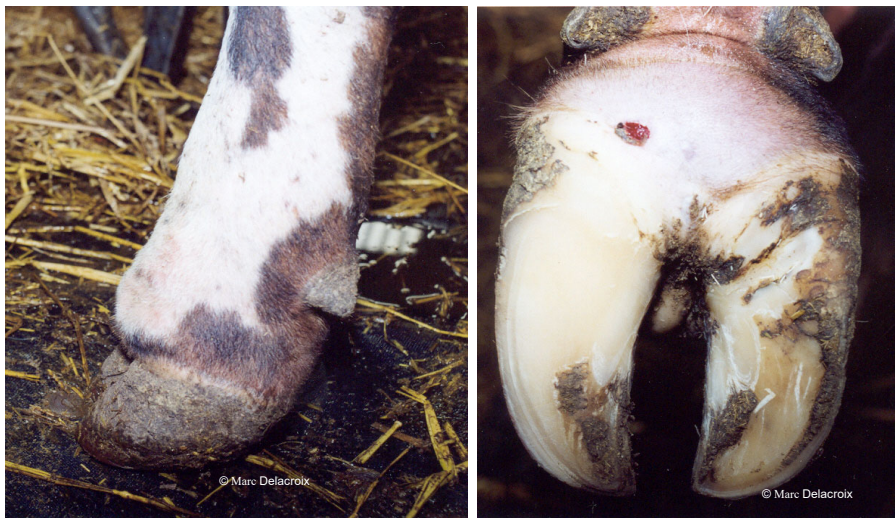

2024 | RENCONTRES  
BOV'IDÉE

## Enflure de la couronne et/ou du talon (EC)

*Nouvelle lésion*

Enflure asymétrique des tissus entourant l'onglon qui peut avoir différentes causes.

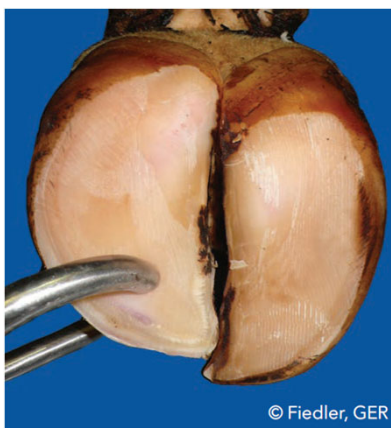

2024 | RENCONTRES  
BOV'IDÉE

## Sole fine (SF)

*Nouvelle lésion*

Sole qui fléchit (semble molle) lorsqu'une pression du doigt y est appliquée



© Fiedler, GER

2024

RENCONTRES  
BOV'IDÉE

## Correspondances avec l'atlas ICAR

Nomenclature française	Nomenclature ICAR
Abcès de la sole	Pas de correspondance
Bleime circonscrite	Bleime circonscrite (Sole Hemorrhage Circumscribed Form)
Bleime diffuse	Bleime diffuse (Sole Hemorrhage Diffused Form)
→ Bleime en ligne blanche	Pas de correspondance (mais existe dans la grille du Wisconsin)
Concavité et cerclage de la muraille dorsale	Concavité de la muraille dorsale (Concave Dorsal Wall)
→ Décollement de la muraille dorsale	Pas de correspondance
Dédoulement de la sole	Dédoulement de la sole (Double Sole)
Dermatite digitale	Dermatite digitale (Digital Dermatitis)
→ Dermatite interdigitale	Dermatite interdigitale (superficielle) (Interdigital/Superficial Dermatitis)
Enflure de la couronne et (ou) du talon	Enflure de la couronne et (ou) du talon (bulbe)
Érosion de la corne du talon	Érosion de la corne du talon (Heel Horn Erosion)
Limace	Limace (Interdigital Hyperplasia)
Nécrose de la pince niveau 3	Nécrose de la pince (Toe Necrosis)
Nécrose de la pince niveaux 1 et 2	Ulcère en pince (Toe Ulcer)

2024

RENCONTRES  
BOV'IDÉE

## Correspondances avec l'atlas ICAR

	Nomenclature française	Nomenclature ICAR
→	Onglons asymétriques	Onglons asymétriques (Asymmetric Claws)
→	Onglons en ciseaux	Onglons en ciseaux (Scissors Claws)
	Ouverture de ligne blanche	Ouverture de la ligne blanche (White Line Disease)
	Ouverture de ligne blanche niveau 1 et 2	Fissure de la ligne blanche (White Line Fissure)
	Ouverture de ligne blanche niveau 3	Abcès de la ligne blanche (White Line Abscess)
	Phlegmon interdigital / Panaris	Phlegmon interdigital (Interdigital Phlegmon)
→	Plaie interdigitale	Pas de correspondance
	Rotation de l'onglon	Rotation de l'onglon (Corkscrew Claws)
	Seime cerclée	Seime cerclée (Horn Fissure Horizontal)
	Seime longitudinale externe	Seime longitudinale externe (Horn Fissure Vertical)
	Seime longitudinale interne	Seime longitudinale interne (Horn Fissure Axial)
→	Sole fine	Sole fine (Thin Sole)
→	Ulcère de la sole et cerise	Ulcère de la sole (Sole Ulcer)
→	Ulcère du bulbe	Ulcère du bulbe (Bulb Ulcer)

2024

RENCONTRES  
BOV'IDÉE

### Pour conclure: remettre dans le contexte

- Ce travail est une première réponse *organisée* (transversale) pour lutter contre l'importance croissante des problèmes de boiteries en élevage bovin, toutes productions confondues.
- Un travail complémentaire a été fait à savoir l'actualisation de la procédure audit boiterie
- Le volet formation des différents acteurs reste essentiel et largement insuffisant
- La remise en question des pratiques en gestion du parage de chacun est primordiale. Elle est embryonnaire mais progresse dans les esprits. \*
- Le nombre insuffisant de pareurs en France est un facteur limitant à ces évolutions indispensables. Il serait urgent d'y réfléchir.

\* La prévention des boiteries passe par une intervention régulière sur lot ciblé

2024

RENCONTRES  
BOV'IDÉE





**M.D FORMATION**

42130 MARCOUX  
mdformation@clinique-delacroix.com  
06 70 71 36 46

*Merci pour votre  
attention*

2024

RENCONTRES  
**BOV'IDÉE**